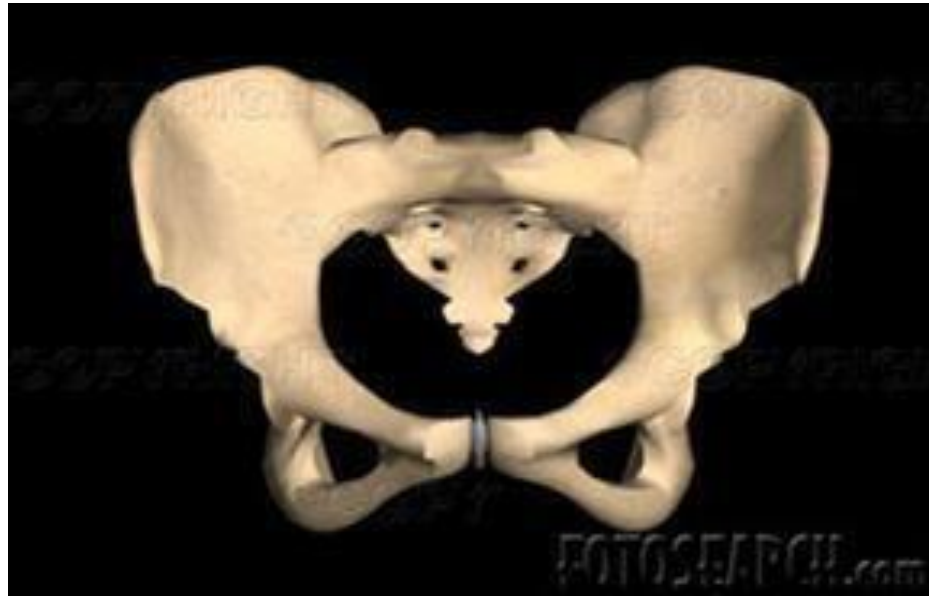



Le bassin obstétrical

Dr.Merabet

Maitre assistant en
Gynécologie- Obstétrique
CHU ORAN

Année universitaire 2020/2021

PLAN DU COUR :

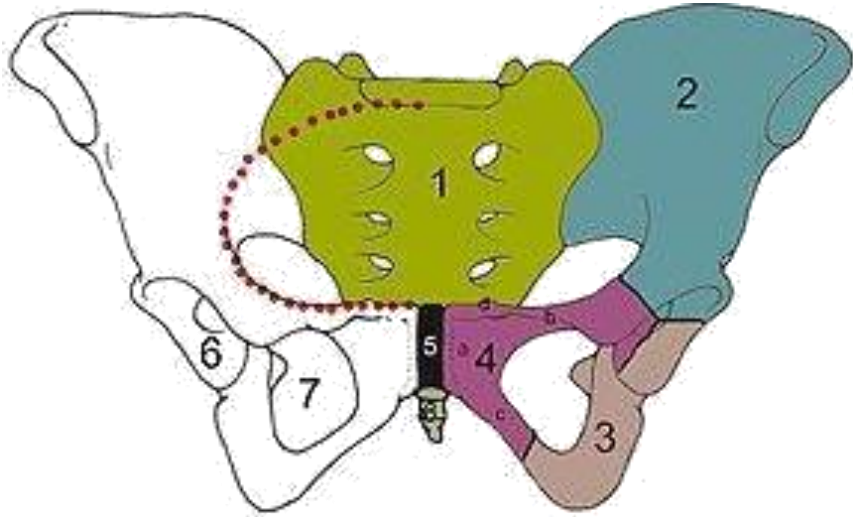
- 1-Introduction;**
- 2. Intérêt de la question**
- 3- Etude anatomo-clinique**
 - a. détroit supérieur**
 - b. excavation pelvienne**
 - c. détroit inférieur**
- 4-Exploration du bassin:**
 - a. examen clinique**
 - b. examen du bassin:**
 - pelvimétrie externe**
 - pelvimétrie interne**
- 5.Exploration radiologique.**


1-Introduction:

Définition:

- le bassin obstétrical est une ceinture osseuse située entre la colonne vertébrale et les membres inférieurs

- Formé par la réunion de 4 os:
 - En avant et latéralement :les 2 os iliaques
 - En arrière: le sacrum et le coccyx



- 
- Les os sont réunis par 4 articulations dont 3 sont des symphyses:
 - En avant: la symphyse pubienne
 - En arrière et latéralement: les symphyses sacro-iliaques
 - En arrière et en bas: articulation sacro-coccygienne

2. Intérêt de la question:

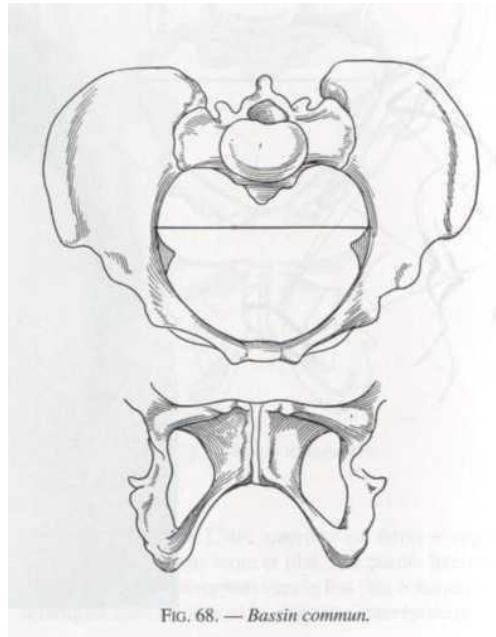
- La traversée du B.O., par le fœtus constitue un temps essentiel de l'accouchement, ceci, implique que le bassin ait une conformation et des dimensions auxquelles le foetus s'adapte
- L'évaluation objective du pronostic obstétrical repose sur l'appréciation clinique et paraclinique du bassin; résultant d'une bonne connaissance de l'anatomie

3- Etude anatomo-clinique

- Le bassin obstétrical correspond au petit bassin des anatomistes.
- Il offre à décrire
 - Un grand orifice antéro supérieur: **Détroit supérieur**
 - Une partie médiane: **Excavation pelvienne**
 - Un orifice postéro-inferieur: **Détroit inférieur**
- A chacun de ces étages correspond un temps de l'accouchement

A-Detroit supérieur:

- **Définition:** Plan d'engagement de la présentation
Espace resserré séparant le grand du petit bassin



➤ Éléments constitutifs:

-En avant: bord sup de la SP

Eminence ilio-pectinée

Crêtes pectineales

-Latéralement: lignes innominées

-En arrière: bord antérieur de l'aileon sacré
promontoire

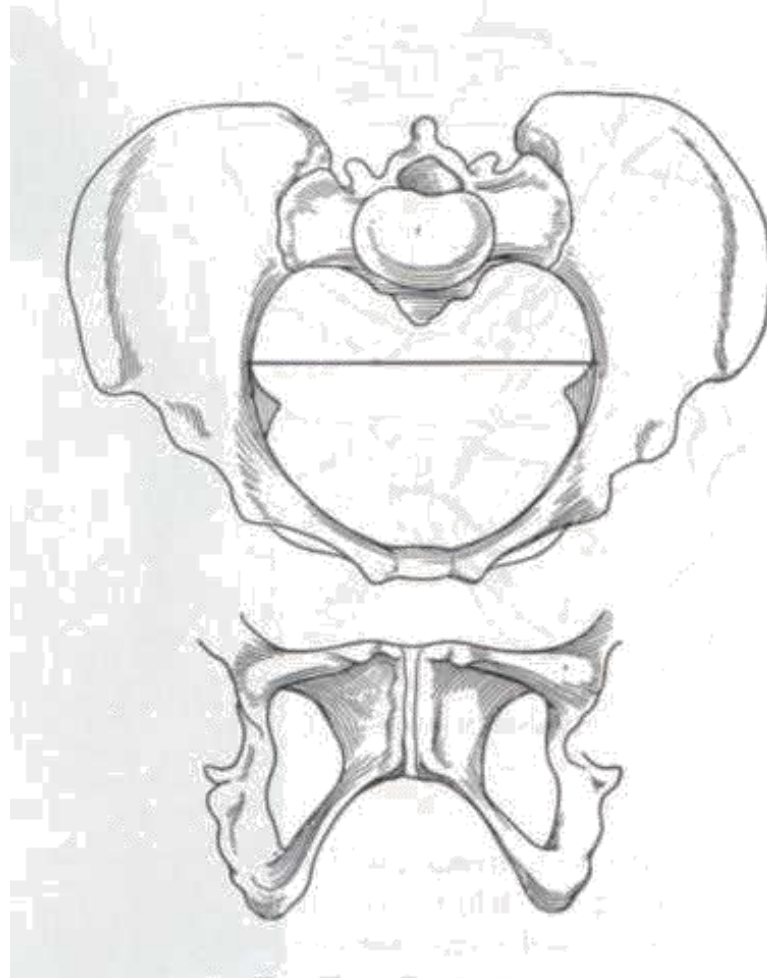


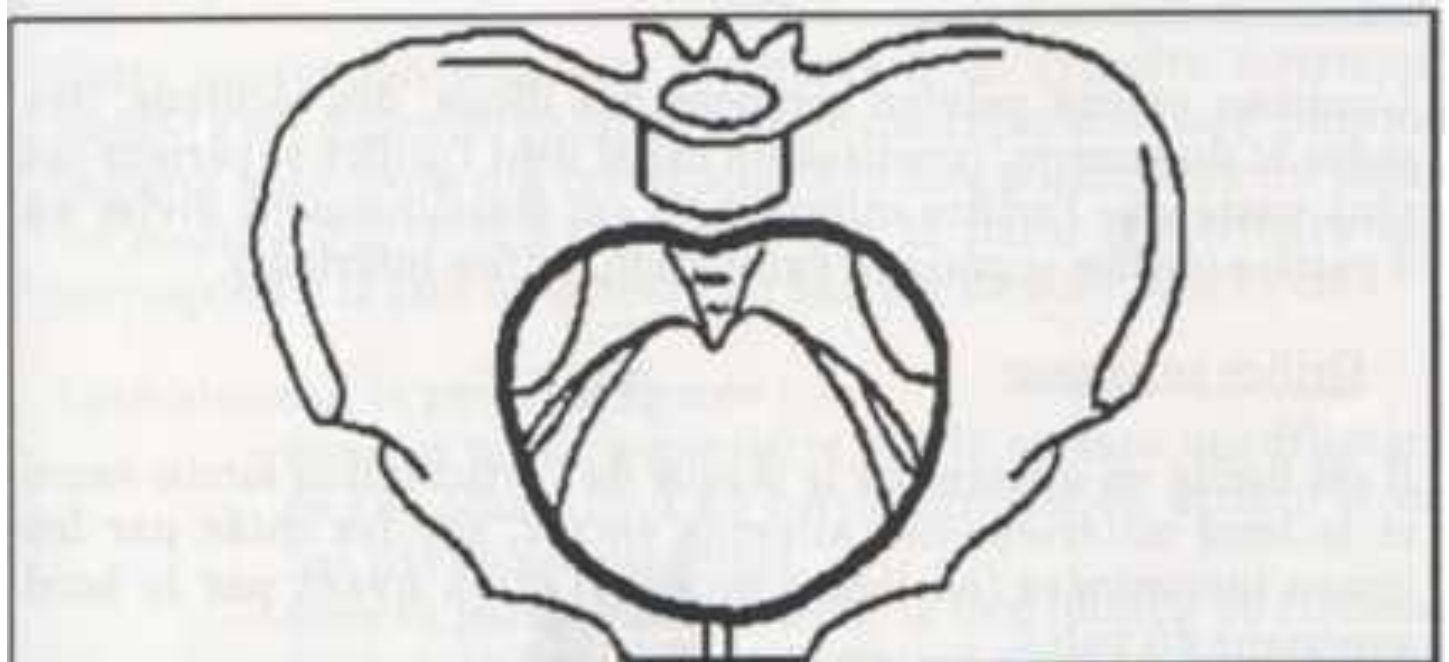
FIG. 68. — *Bassin commun.*

➤ Forme:

-comparé à un cœur de carte à jouer avec

Un arc antérieur régulier pubien

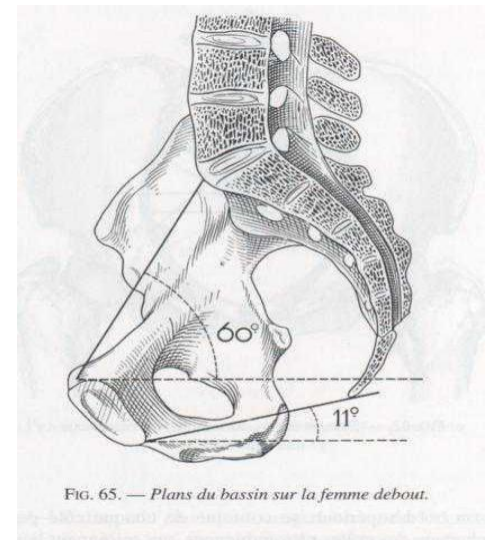
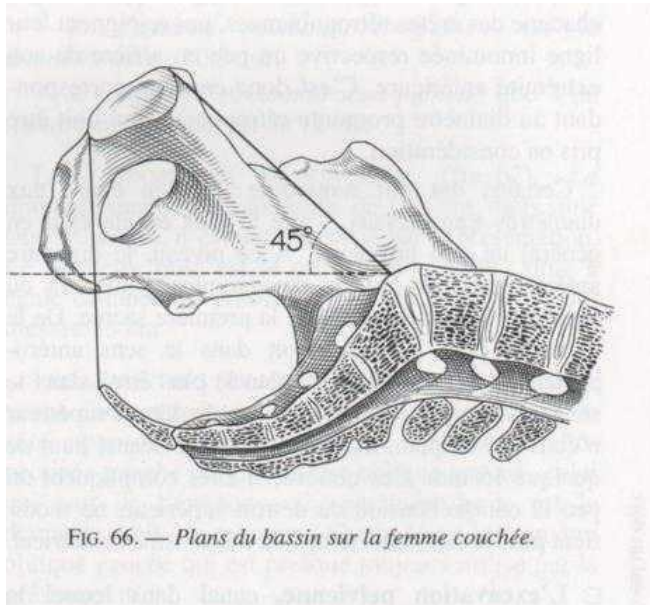
2 arcs postérieurs: sinus sacro iliaques séparés
par la saillie du promontoire





Orientation:

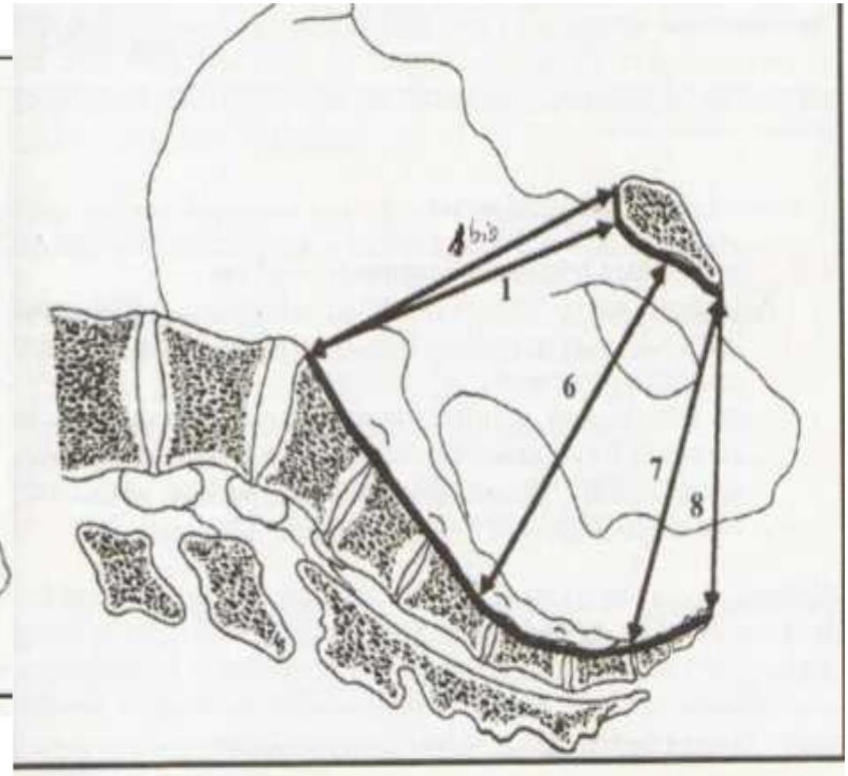
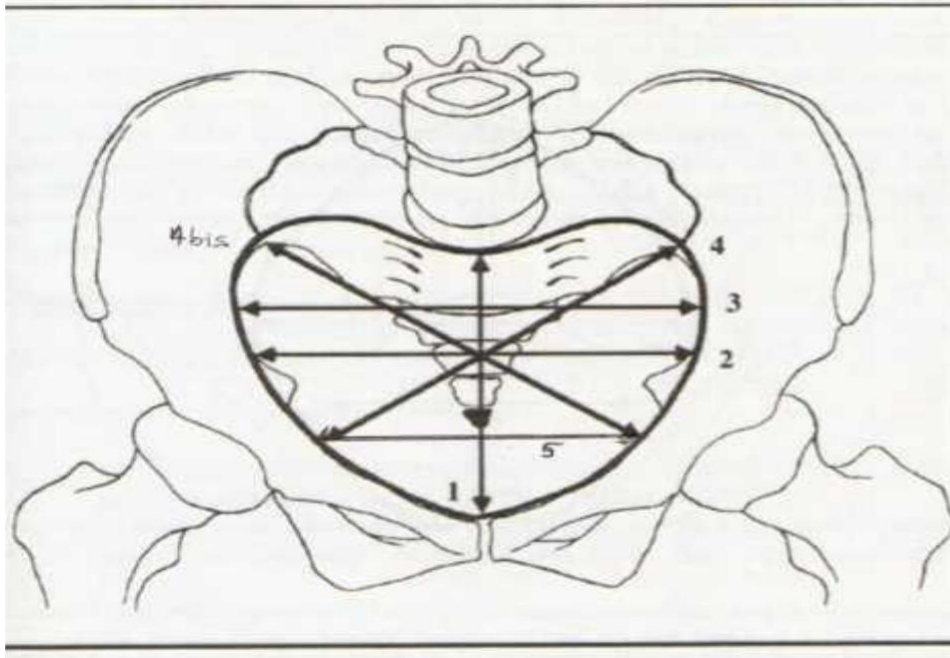
- femme debout: oblique en bas et en avant faisant 60° avec l'horizontale
- en position gynécologique: le DS fait un angle de 45° avec l'horizontale



➤ Diamètres:

■ Anatomiques

- ❖ Conjugué anatomique: du promontoire au bord sup de la symphyse pubienne: 11cm
- ❖ Transverse max ou anatomique: réunit les points les plus éloignés des lignes innominées : 13.5cm
- ❖ Obliques anatomiques: De l'interligne sacro-iliaque à l'éminence ilio-pectinée du coté opposé: 12cm
G>D




- **Diamètres obstétricaux**: diamètres utilisés par la présentation lors de la traversée du DS

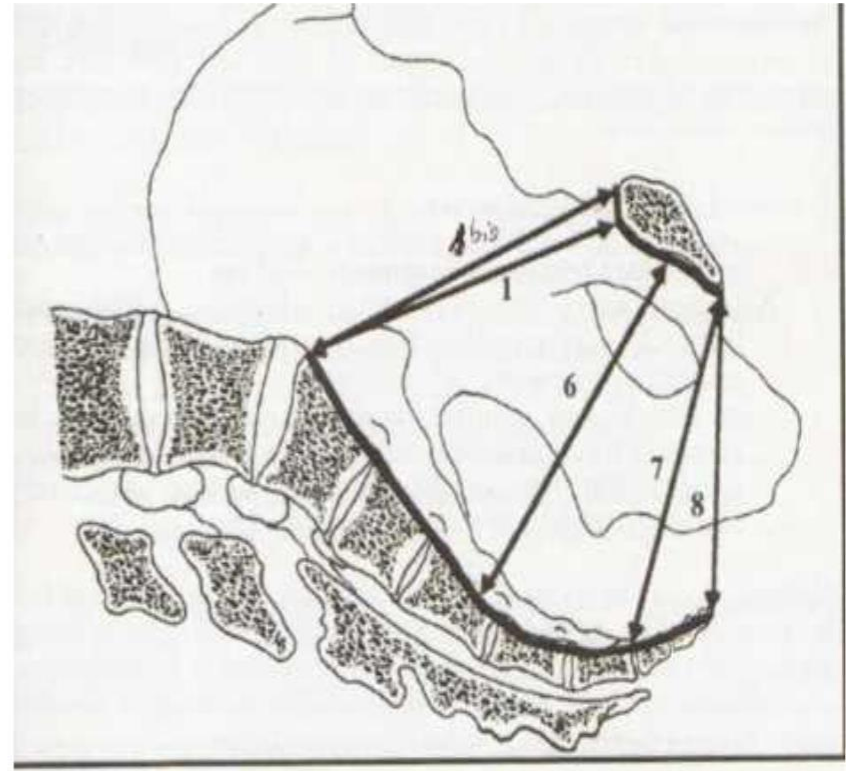
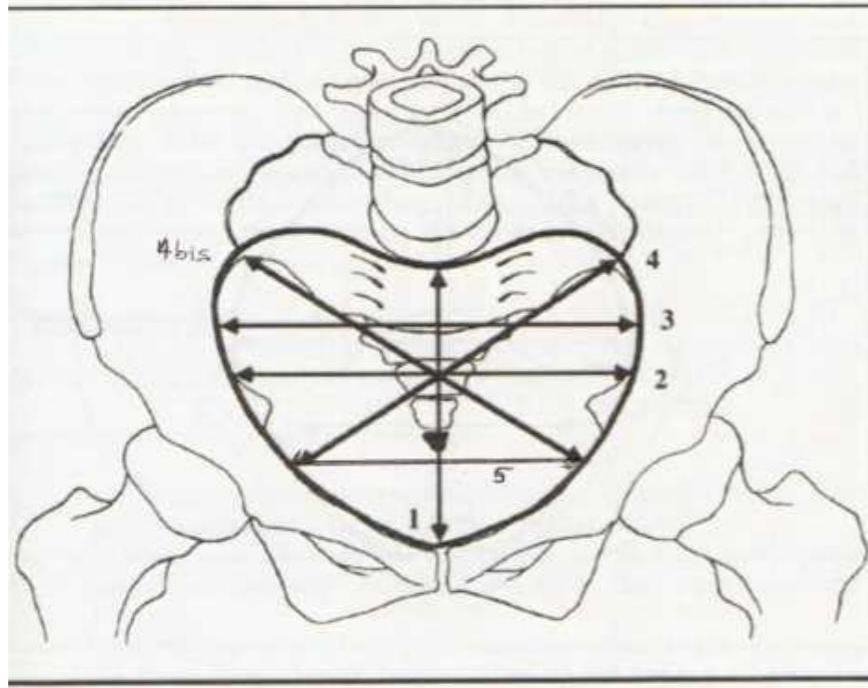
Diamètres anatomiques diminués des parties molles

- **Diamètres antero-postérieurs**

- ❖ Diamètre conjugué vrai: promonto retro pubien ou diamètre sagittal utile de pinard: 10.5cm
Évalué cliniquement par le toucher mensurateur
- ❖ Diamètre sagittal post de Thoms: milieu du transverse max au promontoire: 5cm
Si < 4cm: saillie du promontoire: élément de mauvais pronostic

- 
- Diamètre transverse médian: situé à égale distances entre le promontoire et la SP: 12-12.8cm
 - Diamètre obliques: incisure sacro-iliaque-eminence ilio-pectinée
 - Sacro-cotyloïdien: milieu du promontoire- partie post de la cavité cotyloïde: 9 cm

Pour le dg des bassins asymétriques



➤ Indices du DS: indices de perméabilité

- Indice de Magnin:+++

Conjugué vrai+transverse médian:

Pc favorable si >23

Pc réservé si <20

Excavation pelvienne:

➤ Définition:

- région anatomique dans laquelle la présentation effectue sa descente et sa rotation
- Limitée en haut par le DS
en bas par le DI

➤ Éléments constitutifs:

offre à décrire 4 parois:

- Paroi antérieure: face postérieure de la SP, le corps du pubis
- Paroi postérieure: sacrum: présente une concavité antéro- inférieure
- Parois latérales: faces internes des corps du pubis et de l'ischion

Sur ces 2 parois légèrement convergentes en bas , se détachent les épines sciatiques

➤ Forme:

- Segment de tore de 11-12cmde diamètre, présentant un rétrécissement à l'union de ses $2/3$ sup avec $1/3$ inf : marqué par la saillie des épines sciatiques
- Ses épines rétrécissent l'excavation dans le sens transversal, définissant le diamètre bi sciatique
- Au niveau des épines sciatiques se situe le détroit moyen

➤ Diamètres:

-Diamètres sagittaux:

- ❖ Sacro-pubien inferieur: extrémité inferieure du sacrum-pole inferieur du pubis:11-11.5cm
- ❖ Oblique antérieur de l'excavation: bord inf de laSP-épine sciatique
- ❖ Oblique post de l'excavation: épine sciatique-pointe du sacrum

-Diamètre transverse bi épineux: bi sciatique:+++
10-11cm.

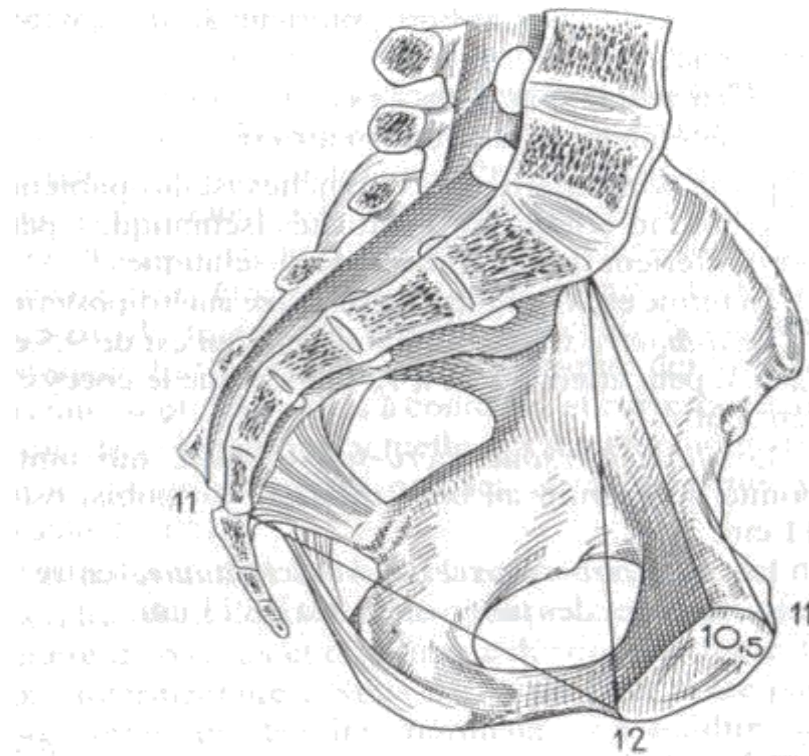
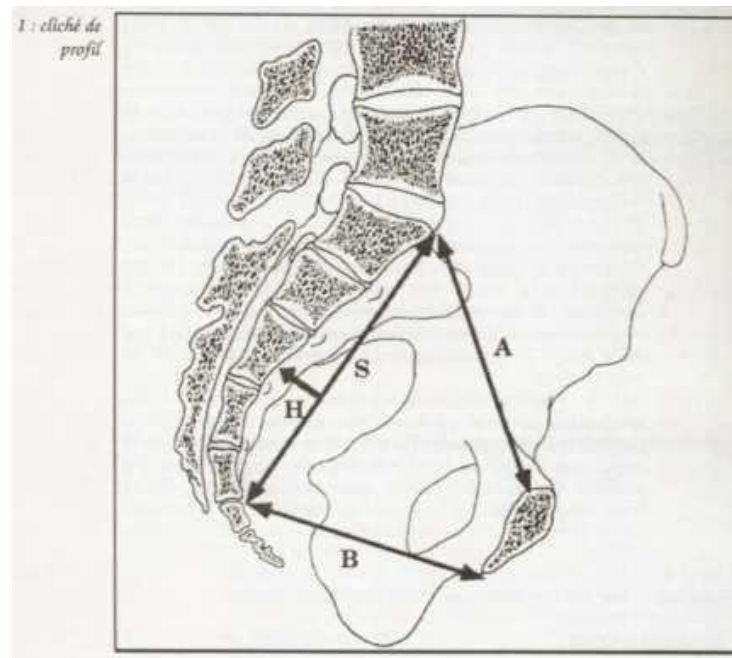


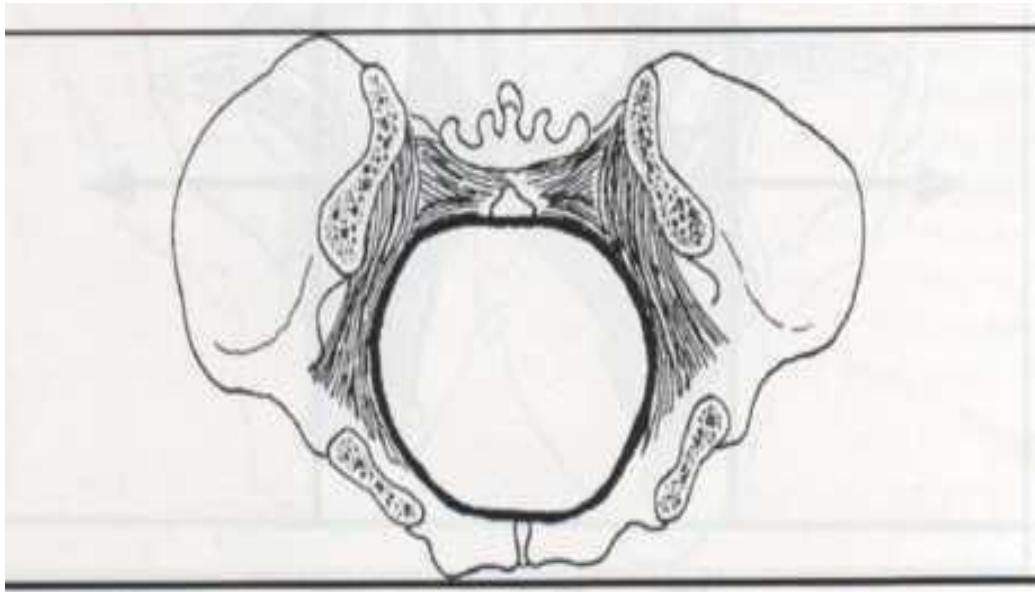
FIG. 63. — *Excavation pelvienne.*

- corde sacrée: longueur de l'arc sacré, du promontoire à la pointe sacrée:11cm
- Flèche sacrée: mesure la profondeur de l'arc sacré:2.5cm



C- Detroit inferieur:

- Définition: orifice inf du bassin
Plan de dégagement de la présentation



➤ Eléments constitutifs: orifice osteo-fibreux non régulier; constitué:

-En avant: le bord inf de la SP

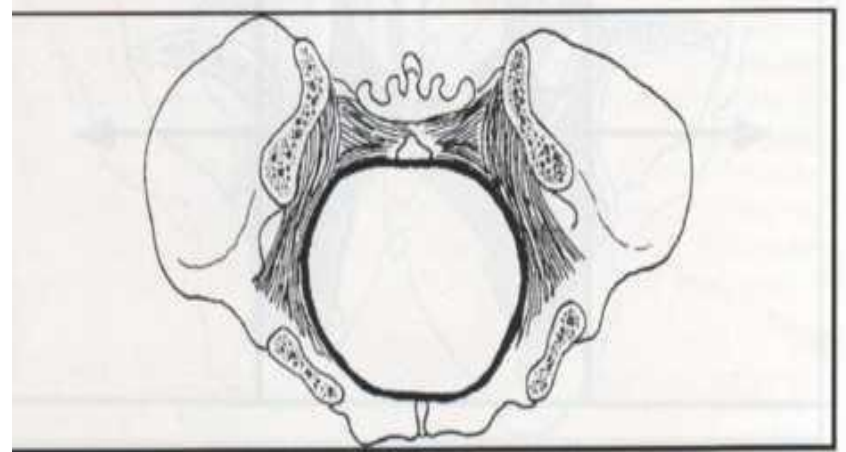
-En arrière: la pointe du coccyx

-Latéralement; d'avant en arrière:

Bord inf des branches ischio-

pubiennes Bord inf des tubérosités

ischiatiques Les ligts sacro-tubéreux



- **Forme:** losangique à grand axe antéro_postérieur
Formé de 2 plans séparés par la ligne bi-ischiatique

Périnée ant

Périnée post

- **Diamètre**

-Antéropostérieur ou sous coxo sous pubien:9.5cm,
atteint 11.5cm après retro pulsion du coccyx au
passage de la présentation(8)

-Transverse ou bi-ischiatique: réunit les 2 faces
internes des 2 tubérosités ischiatiques:11-12cm(9)

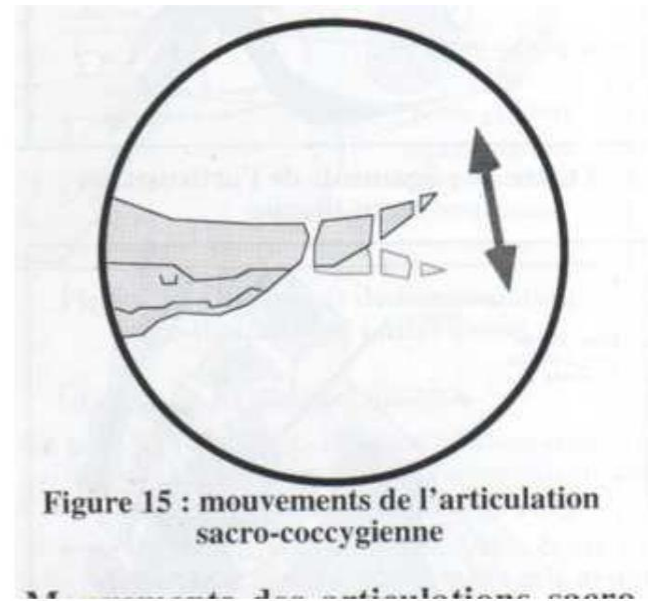
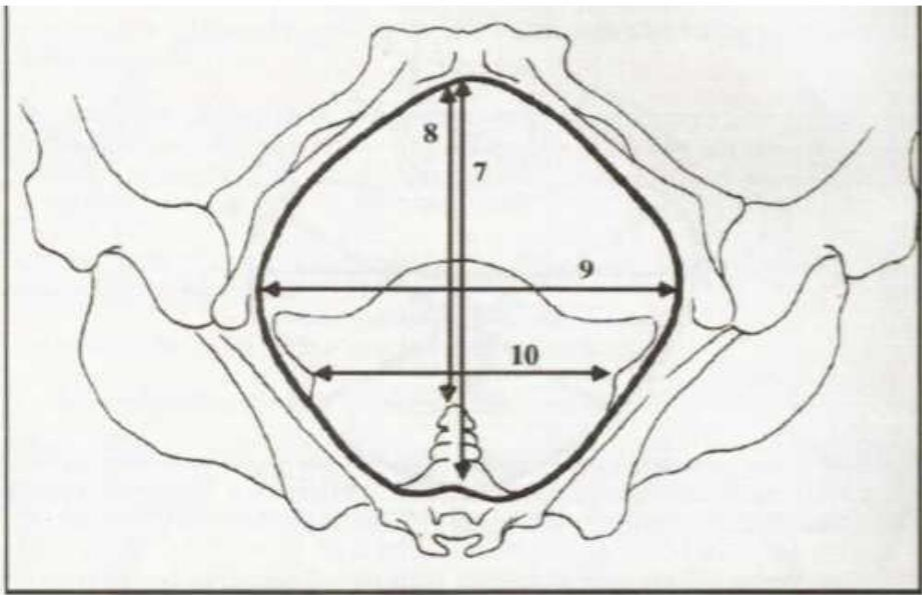


Figure 15 : mouvements de l'articulation sacro-coccygienne

Mouvements des articulations sacro-

Arcade pubienne: arcade régulière formée par

En haut et en avant: SP

Latéralement: les branches ischio-pubiennes,
obliques de haut en bas et de dedans en dehors
forment un angle de 80-85°


Hauteur: perpendiculaire abaissée du sommet de la SP
au bi ischiatique: 6-7 cm

4-Exploration du bassin

Lors de l'accouchement, le fœtus va emprunter, la filière pelvienne dont les dimensions doivent être compatibles avec un accouchement voie basse.

Pour permettre un accouchement par les voies naturelles, il conviendra de connaître les « capacités » du bassin obstétrical.

Cette connaissance s'acquiert par un examen clinique et peut le cas échéant être complété par des explorations para-cliniques.



L'examen du bassin doit être effectué au cours du troisième trimestre de grossesse

Classiquement il sera réalisé lors de la consultation du 8ème mois

Il se réalise par des prises de mensurations externes complétés par un toucher vaginal dit « profond » pour juger différents paramètres

A-Interrogatoire: permet de rechercher les antécédents médicaux, chirurgicaux et obstétricaux évocateurs d'une anomalie du bassin

- Age de la marche ,de la dentition
- Mode d'allaitement
- Antécédents médicaux de tuberculose, de rachitisme, d'ostéomyélite, ostéoporose: ostéomalacie
- LCH
- Traumatisme des MI, de la colonne vertébrale; âge de survenue, type de traitement, notion d'immobilisation, les séquelles
- Traumatisme du bassin, type de traitement durée d'immobilisation, l'âge de survenue.



□ Antécédents obstétricaux

-Parité, modalités d'accouchement, poids des nouveaux nés, notion d'accouchement dystocique, mort du travail

Si la patiente a déjà accouché d'un enfant de plus de 3000g, il est classique de considérer le bassin comme normal

E. xamen clinique

□ Inspection:

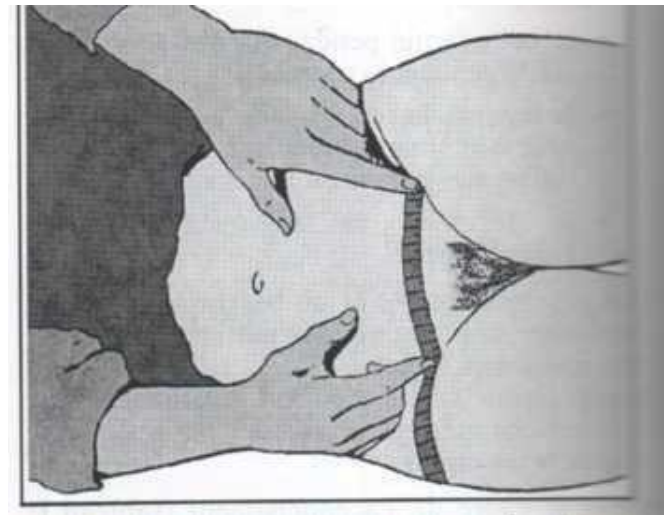- Mesure de la taille : Une taille $< 1\text{m}50$ est un élément de présomption d'anomalie du bassin
- Pointure de chaussure
- Aspect morphologique: scoliose, une gibbosité, une claudication
- Longueur des membres inférieurs à la recherche d'une différence

□ Examen du bassin

❖ Pelvimétrie externe:

- Diamètre pré-pubien de Trillat: c'est la distance joignant au niveau du bord sup du pubis les 2 plis inguinaux: 12-13cm

Il forme la base d'un triangle dont les 2 coté sont formés par les plis inguinaux; ce triangle, est normalement isocèle



-Losange de Mickaelis: patiente debout

Défini par:

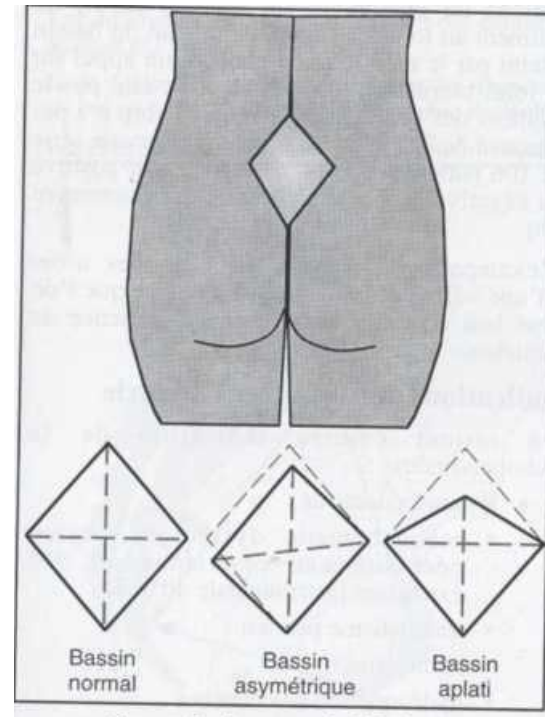
Sommet du pli inter fessier

Apophyse épineuse de la 5^{ème} vertèbre lombaire

Fossettes cutanées en regard des épines
iliaques postéro-sup

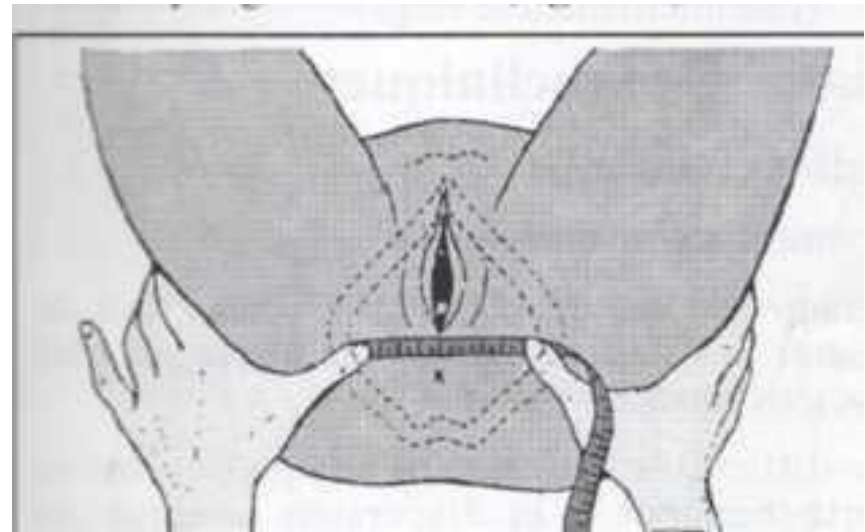
la hauteur: 10-12cm

la transversale: 10cm



-Bi-ischiatique: la technique de Tarnier+++

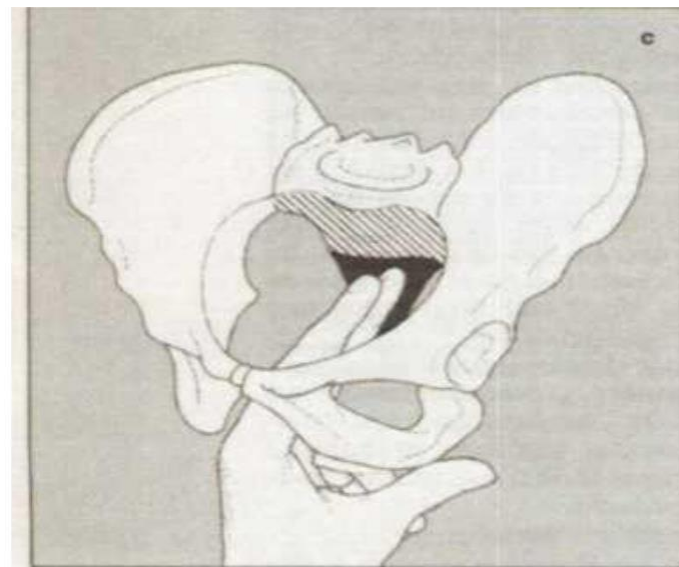
Femme en position gynécologique, le ruban mètre maintenu par les 2 pouces appliqués sur la face interne des ischions: le bi-ischiatique est la distance séparant les 2 pouces augmentés de 2 cm représentant l'épaisseur des parties molles: 11 cm



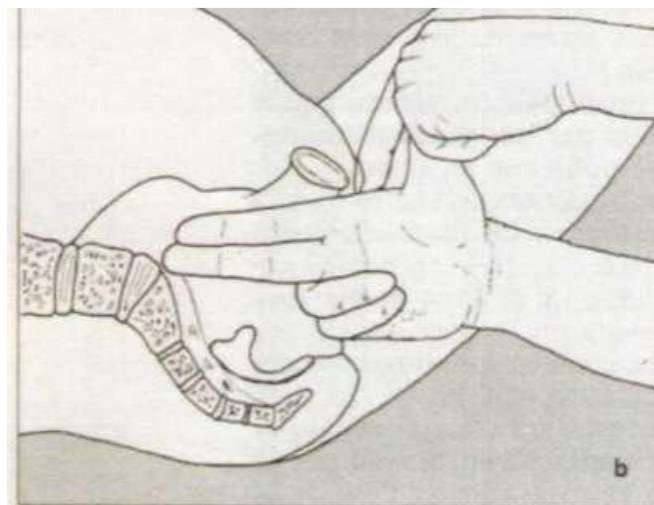
❖ Pelvimétrie interne:+++ par le toucher vaginal dit explorateur

Patiente en position gynécologique, le coude de l'opérateur reposant sur le plan du lit

-La concavité sacrée est palpée de bas en haut, le promontoire ne doit pas être atteint; dans le cas contraire, on mesure le diamètre promonto sous pubien et on retire 1.5 cm pour obtenir le PRP

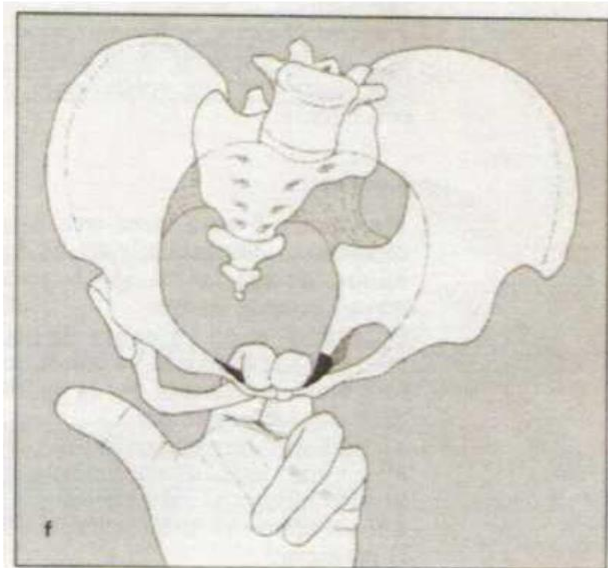


c. Exploration du sacrum. La zone hachurée est normalement inaccessible au doigt.

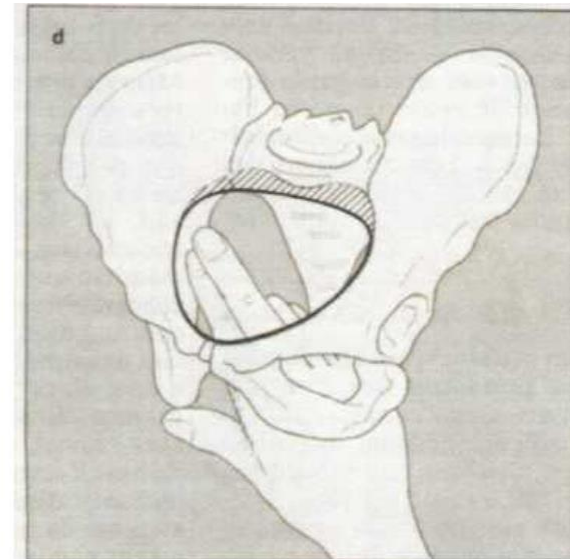


b

- Suivi ou non des lignes innommées: normalement perçues uniquement sur les 2/3 antérieurs
- Etudier l'arc antérieur du bassin
- Explorer la face post du pubis: hauteur et forme

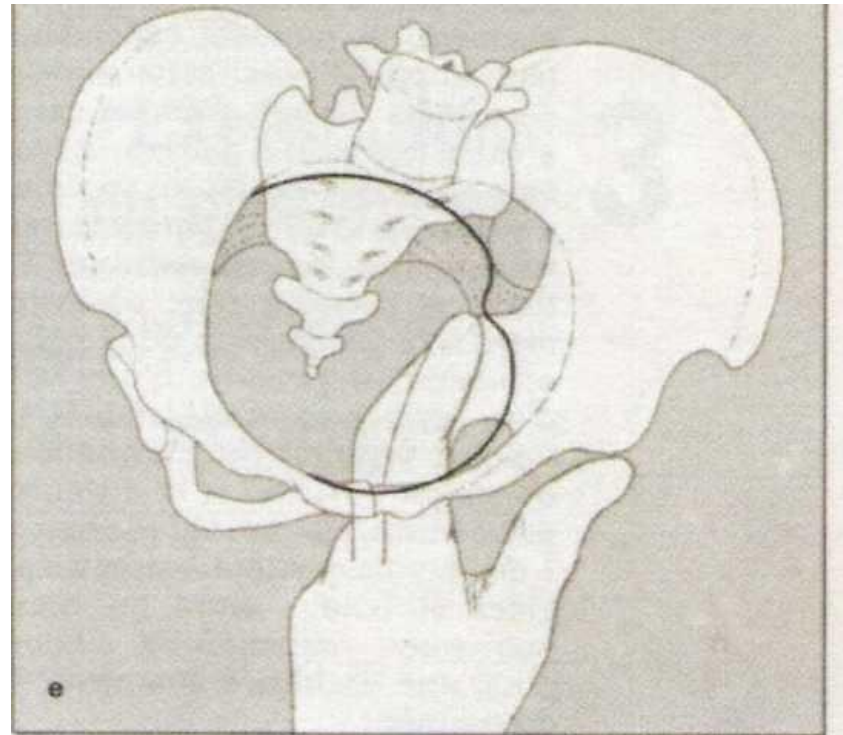


f. Exploration de l'arc symphysaire.



d. Examen du détroit supérieur. La ligne noire indique la limite de ce que l'on peut percevoir.

- Apprécier les parois latérales de l'excavation, épines sciatiques, saillie éventuelle
- Mobilité de la pédale coccygienne
- Ogive pubienne: situation et éventuelle étroitesse



e. Exploration du détroit moyen.

5. Exploration radiologique:

□ Indications:

- Antécédents d'accouchement dystocique, traumatisme pelvien, rachitisme,...
- Malformation hanche, colonne vertébrale ou membres inférieurs
- Anomalie de l'examen clinique
- Une présentation anormale

□ Radiopelvimétrie conventionnelle: 3 clichés

- De profil: correspond à la coupe sagittale du bassin
Mesure des diamètre sagittaux;
Evaluate le sacrum; corde et flèche sacrée
- De face: Allure générale du contours osseux
Diamètres transverse médian, max et oblique
 - Un autre cliché permet la meure du bi sciatique et bi- ischiatique

-Inconvenients:Irradiation

Mensurations parfois difficiles

Inconfort pour la patiente

□ Pelvimétrie par scannographie: patiente en DD , un coussin sous les lombes:

- Avantages: Rapidité d'exécution

Facilité pour les mesures

Réduction de l'irradiation(2 clichés)



□ Pelvimétrie par IRM

- Avantages: Mesure directe

Aucune irradiation

-Inconvénients: durée de l'examen plus longue

Cout plus élevé